Aus der klinischen Abteilung des zahnärztlichen Instituts Basel
(Vorsteher: Prof. Dr. O. Müller)

Über die Wirkung einiger pulpaauflösender Medikamente,

insbesondere des

Pulpasolvins

Inauguraldissertation
zur Erlangung der Doktorwürde der Zahnheilkunde
der Hohen medizinischen Fakultät der Universität Basel

Vorgelegt von

Werner Sydler, Basel

URBAN & SCHWARZENBERG
WIEN I
Mahlerstraße 4
1929
BERLIN N 24
Friedrichstraße 105 b

Aus der klinischen Abteilung des zahnärztlichen Instituts Basel
(Vorsteher: Prof. Dr. O. Müller)

Über die Wirkung einiger pulpaauflösender Medikamente,

insbesondere des

Pulpasolvins

Inauguraldissertation
zur Erlangung der Doktorwürde der Zahnheilkunde
der Hohen medizinischen Fakultät der Universität Basel

Vorgelegt von

Werner Sydler, Basel

URBAN & SCHWARZENBERG
WIEN I
Mahlerstraße 4
1929
BERLIN N 24
Friedrichstraße 105 b

Von der medizinischen Fakultät Basel
genehmigt auf Antrag von Herrn Prof. Dr. O. Müller
Basel, den 1. Juli 1929.

Prof. Brückner,
Dekan.

R. UNIV.
BIBLIOTHEEK
LEIDEN

Veröffentlicht in „Zeitschrift für Stomatologie", Jahrgang 1929, Heft 6

Meinen lieben Eltern


Digitized by the Internet Archive
in 2026

https://archive.org/details/IA41546712_0144

In der Septembernummer 1928 der Deutschen zahnärztlichen Wochenschrift veröffentlicht Dr. *H. Back* (Prag) eine Arbeit über ein neues pulpaauflösendes Mittel, das unter dem Namen „Pulpasolvin" von der chemischen Fabrik Norgine in Prag-Aussig hergestellt wird.

Back ging von dem Standpunkte aus, daß die zur Zeit in der Zahnheilkunde angewandten Mittel zur Auflösung der nach Exstirpation im Wurzelkanal noch verbliebenen Pulpareste gefährliche Ätzmittel seien und das lebende Dentin schädigen, indem dessen anorganischer Bestandteil, der Kalk, gelöst werde. Zu diesen Ätzmitteln rechnet er die Laugen, Säuren, Antiformin, Hypochlorit und Pepsin. Letzteres deswegen, weil es seine Wirkung nur bei Salzsäurezusatz entfalte und die Salzsäure wieder auf die Wände des Wurzelkanals destruierend wirke.

Back stellte nun ein proteolytisches Ferment her, das in neutralem Milieu wirksam ist, das Pulpasolvin.

Das Pulpasolvin ist ein Gemisch von nativem Hefeautolysat mit dem Hefeautolysatpulver, einem Trockenpräparat, und ein Gemenge von diesen beiden mit Papayotin. Das Hefeautolysat wird hergestellt, indem man die Hefezellen zur Verflüssigung bringt und auf diese Weise die in den Zellen wirksamen Fermente freibekommt. Dieses verflüssigte native Hefeautolysat läßt sich durch gewisse Behandlung in Pulverform bringen. Das Papayotin wird aus dem Melonenbaum Carica papaya gewonnen und besitzt, ebenso wie die Fermente der Hefezellen, eine eiweißabbauende Wirkung. Diese Eigenschaft wird noch erhöht durch Zusatz eines passenden, geheimgehaltenen Salzes als Aktivator.

Nach den experimentellen Untersuchungen, die *Back* anstellte, soll das Pulpasolvin imstande sein, im Reagensglas bei Körpertemperatur eine 0·4 g schwere Kälberpulpa innerhalb 24 Stunden zu verdauen. Zusatz von Arsen hemmte die Wirkung ein wenig. Auch am Patienten genügte nach seinen Angaben in den meisten Fällen eine Einlage von 48 Stunden, um sämtliche Reste einer mit Arsen abgetöteten und exstirpierten Pulpa zu verflüssigen,

so daß sie mit physiologischer Kochsalzlösung ausgespült werden konnten. Irgendwelche Reizerscheinungen von seiten des Periodontiums konnte *Back* nie feststellen.

Bevor ich die Wirkung des Pulpasolvins näher prüfte, habe ich, unbekümmert um die in der Literatur niedergelegten, auseinandergehenden Ansichten, die heute zur Anwendung kommenden pulpaauflösenden Mittel untersucht. In Betracht kommen Antiformin, Hypochlorit, Neoantiformin und Pepsin (Pepsinlösung nach *Heinemann*: Pepsin 5·0, HCl 0·2, Aqua dest. 20·0).

Die Versuchsanordnung war folgende: Zur Verwendung kamen Pulpen von einwurzeligen menschlichen Zähnen. Die Pulpen wurden entweder nach Arseneinlage oder unter Lokalanästhesie exstirpiert und gesondert untersucht, sowohl bei Zimmertemperatur als auch im Brutschrank bei Körpertemperatur. Die Pulpen kamen jeweils sofort nach der Exstirpation zur Untersuchung, und wenn dies nicht möglich war, wurden sie in physiologische Kochsalzlösung eingelegt und spätestens am anderen Tage weiter verarbeitet. Die Menge des Lösungsmittels betrug stets 2 cm³ und wurde für jeden Versuch erneuert. Den im Verhältnis zur Pulpa großen Überschuß habe ich deshalb gewählt, um die geringen Größenunterschiede der Pulpen auszuschalten. Die Pulpa wurde ins Lösungsmittel gebracht, das Reagensglas mit einem Wattepfropf verschlossen und die Zeit beobachtet, die bei etwaigem Umschütteln nötig war, um die Pulpa derart aufzulösen, daß keine zusammenhängenden Teile mehr makroskopisch wahrgenommen werden konnten. Um genauere Resultate zu erzielen, wurde jeder Versuch 3mal angestellt.

Tabelle 1. I. Pulpen unter Lokalanästhesie exstirpiert.

	Menge des Lösungsmittels	Temperatur	Zeit in Minuten
Antiformin	2 cm³	Zimmertemperatur	8
	2 „	„	9
	2 „	„	7
	2 „	Körpertemperatur	4
	2 „	„	6
	2 „	„	7
Hypochlorit	2 cm³	Zimmertemperatur	7
	2 „	„	6
	2 „	„	7
	2 cm³	Körpertemperatur	5
	2 „	„	5
	2 „	„	5

	Menge des Lösungsmittels	Temperatur	Zeit in Minuten
Neoantiformin	2 cm³	Zimmertemperatur	5
	2 „	„	4
	2 „	„	5
	2 „	Körpertemperatur	3
	2 „	„	4
	2 „	„	4
Pepsinlösung	2 cm³	Zimmertemperatur	wirkungslos
	2 „	„	„
	2 „	„	„
	2 „	Körpertemperatur	4 Stunden
	2 „	„	4 „
	2 „	„	5 „

Tabelle 2. II. Pulpen nach Arseneinlage exstirpiert.

	Menge des Lösungsmittels	Temperatur	Zeit in Minuten
Antiformin	2 cm³	Zimmertemperatur	12
	2 „	„	15
	2 „	„	12
	2 „	Körpertemperatur	9
	2 „	„	10
	2 „	„	9
Hypochlorit	2 cm³	Zimmertemperatur	10
	2 „	„	8
	2 „	„	12
	2 „	Körpertemperatur	8
	2 „	„	10
	2 „	„	9
Neoantiformin	2 cm³	Zimmertemperatur	5
	2 „	„	7
	2 „	„	8
	2 „	Körpertemperatur	7
	2 „	„	5
	2 „	„	5
Pepsinlösung	2 cm³	Zimmertemperatur	wirkungslos
	2 „	„	„
	2 „	„	„
	2 cm³	Körpertemperatur	5 Stunden
	2 „	„	6 Stunden
	2 „	„	4 Stunden

Vergleichen wir die Durchschnittszeiten miteinander, so erhalten wir folgende Resultate:

Tabelle 3. I. Pulpen unter Lokalanästhesie exstirpiert.

	Zimmertemperatur	Körpertemperatur
Antiformin . . .	8 Min.	6 Min. (5·7)
Hypochlorit . . .	7 Min. (6·7)	5 Min.
Neoantiformin . .	5 Min. (4·7)	4 Min. (3·7)
Pepsinlösung . .	wirkunglos	4·5 Stunden

Tabelle 4. II. Pulpen nach Arseneinlage exstirpiert.

	Zimmertemperatur	Körpertemperatur
Antiformin . . .	13 Min.	10 Min. (9·3)
Hypochlorit . . .	10 Min.	9 Min.
Neoantiformin . .	7 Min. (6·7)	6 Min. (5·7)
Pepsinlösung . .	wirkungslos	5 Stunden

In allen Fällen wurde die Pulpa derart in feinste Teilchen aufgelöst, daß das Lösungsmittel dadurch getrübt wurde. Nach einiger Zeit sedimentierte sich dann die aufgelöste Pulpa als Niederschlag am Boden des Reagensglases. Es ergab sich dabei, daß die Flockung beim Neoantiformin viel feiner und die Trübung nicht so ausgesprochen war wie beim Antiformin und Hypochlorit, was auf eine bessere und vollständigere Auflösung durch Neoantiformin schließen läßt.

Die Pepsinlösung bewirkte bei Zimmertemperatur jeweils eine geringe Verkleinerung der Pulpen innerhalb der ersten 24 Stunden, später trat keine Veränderung mehr ein.

Erwärmt man das Lösungsmittel mit der soeben eingelegten Pulpa über der Bunsenflamme, so erhält man folgende mit Tabelle 3 und 4 übereinstimmenden Resultate, wobei es gleichgültig ist, ob die Pulpa mit Arsen abgetötet wurde oder nicht.

Pepsinlösung	5 Minuten
Antiformin	1 Minute
Hypochlorit	20 Sekunden
Neoantiformin	15 Sekunden

Nach den im Reagensglas gemachten Versuchen können folgende Tatsachen festgestellt werden:

1. Von den 4 untersuchten Mitteln erzielt das Neoantiformin die rascheste und vollkommenste Wirkung.

2. Arsen hemmt, Temperaturerhöhung beschleunigt die Wirkung.

3. Neoantiformin löst in längstens 6 Minuten eine Pulpa auf.

Die Wirkung des Pulpasolvins im Reagensglas

Die praktische Anwendung des Präparates geschieht nach *Back* in der Weise, daß „eine geringe Menge Pulpasolvin, zirka eine Taschenmesserspitze voll, mit einigen Tropfen destillierten Wassers auf einer Glasplatte zu einer Paste verrieben wird". Bei dieser Zubereitung der Paste zeigt sich nun der Nachteil, daß das Zerreiben des Pulvers im Vergleich z. B. mit dem Anrühren von Zement, ziemlich lange dauert, denn um das Pulpasolvin voll zur Wirkung zu bringen, soll natürlich die Paste möglichst homogen, d. h. die einzelnen zum Teil groben Pulverkörnchen zerrieben und im Wasser aufgelöst sein.

I. Versuchsreihe.

Da über die Konsistenz dieser Paste weiter nichts gesagt wird, und um einen eventuellen Einfluß derselben auf die Wirkung zu prüfen, habe ich folgende Versuche angestellt:

Drei gleiche Mengen (0·2 g) Pulpasolvin wurden mit destilliertem Wasser zu einer Paste verrieben, und zwar die erste Menge mit 1 Tropfen Wasser, die zweite mit 2 und die dritte Menge mit 3 Tropfen Aqua dest. So erhielt ich

1. eine zähflüssige (eigentliche Pastenform);
2. eine ziemlich flüssige (Konsistenz von Kunsthonig);
3. eine dünnflüssige Menge Pulpasolvin.

Diese 3 Proben brachte ich in Uhrschalengläser, legte je eine unter Lokalanästhesie exstirpierte Pulpa ein, und zwar in der Weise, daß die Pulpa stets allseitig von Pulpasolvin umgeben war, bedeckte die Schalen mit einer Glasplatte und ließ sie bei Zimmertemperatur 48 Stunden stehen. Nach 12 Stunden bemerkte ich bei allen 3 Versuchen eine Eindickung, die bei Versuch 1 am stärksten vorgeschritten war, wobei die anfänglich zähflüssige Menge nun hart geworden war. Nach 24 Stunden war auch bei 2 und 3 das Pulpasolvin in der gleichen Weise eingedickt. Obwohl es klar ist, daß hart gewordenes Pulpasolvin die Pulpen nicht mehr beeinflussen kann, ließ ich die Pulpen dennoch nach Vorschrift weitere 24 Stunden im Pulpasolvin liegen und überschwemmte erst dann das Präparat zur Auflösung mit physiologischer Kochsalzlösung, die *Back* zur Ausspritzung der Pulpasolvineinlage im Wurzelkanal angibt. Erst nach ungefähr einer halben Stunde war die Auflösung so weit vorgeschritten, daß ich die Pulpen herausnehmen konnte. Diese zeigten sich in allen 3 Fällen noch fest zusammenhängend und von glasigem Aussehen. Nur bei Versuch 1 war eine Verkleinerung mit bloßem Auge bemerkbar.

In gleicher Weise legte ich dieselben Pulpen weiterhin in frisch zubereitetes Pulpasolvin, das ich wieder in den 3 Konsistenzen angerührt hatte. Jeweils nach Ablauf von 24 Stunden erneuerte ich das hart gewordene Pulpasolvin. Nachdem die Pulpen 7×24 Stunden eingelegt waren, nahm ich sie endgültig heraus und konnte dabei folgende Resultate beobachten:

Alle 3 Pulpen zeigten ein glasiges und faseriges Aussehen, wobei die einzelnen Fasern jedoch noch fest zusammenhängend waren. Eine gut sichtbare Verkleinerung bemerkte ich bei Versuch 1, weniger deutlich war sie bei Ver-

such 2, wogegen Versuch 3 makroskopisch nicht verkleinert schien. Am wirksamsten erwies sich demnach die zähflüssige Pastenkonsistenz, die ich auch in der Folge anwandte.

II. Versuchsreihe.

Um den Einfluß der Temperatur auf die Verdauungserscheinungen zu prüfen, brachte ich zwei unter Lokalanästhesie exstirpierte Pulpen, die gesondert in dickflüssiges Pulpasolvin eingelegt wurden, in den Thermostaten, der auf Körpertemperatur eingestellt war. Die Eintrocknung trat hier viel rascher ein als bei Zimmertemperatur, schon nach 3 bis 4 Stunden. Alle 24 Stunden wurden die Einlagen erneuert und schon nach 48 Stunden waren die Pulpen sichtlich verkleinert, der Pulpastrang feiner geworden. Nach 5×24 Stunden trat der Verdauungserfolg deutlich in Erscheinung, beide Pulpen waren stark verkleinert, die längliche Form aber noch erkennbar, bestehend aus etwas aufgelockerten, leicht zerreißbaren Fasern. Bei Körpertemperatur tritt also die Pulpasolvinwirkung viel deutlicher und auch rascher hervor als bei Zimmertemperatur.

III. Versuchsreihe.

Es galt nun noch zu prüfen, ob mit Arsen abgetötete Pulpen von Pulpasolvin in gleicher Weise beeinflußt werden wie die unter Lokalanästhesie exstirpierten Pulpen, oder ob das Arsen wirklich als Paralysator auf die Fermentwirkung zu bewerten ist, wie *Back* es angibt.

Zu diesem Zweck legte ich zwei durch Arsen geätzte Pulpen sofort nach der Exstirpation unter den bei II. angeführten Bedingungen in zähflüssiges Pulpasolvin, erneuerte alle 24 Stunden die erhärtete Paste und konnte dabei beobachten, daß in beiden Fällen schon nach den ersten 24 Stunden eine merkliche Verdauung eingetreten war. Nachdem ich das Pulpasolvin 4mal erneuert hatte, bestanden die stark verkleinerten Pulpen noch aus lose zusammenhängenden, unter starkem Wasserstrahl zerfahrenden Fasern, die das Aussehen von Asbestfasern aufwiesen. Demnach scheint, wenigstens makroskopisch, das Arsen die Fermentwirkung kaum oder nur in sehr geringem Maße zu beeinflussen. Entgegen den experimentellen Versuchen *Backs* glaube ich, daß diese Frage mit Sicherheit nur durch den Versuch am Patienten selbst mit der darauffolgenden histologischen Untersuchung entschieden werden kann.

IV. Versuchsreihe.

Den letzten Vorversuch stellte ich so an, daß ich eine durch Arsen abgeätzte Pulpa bei 37° in Pulpasolvin einlegte, welches in dickflüssiger Konsistenz zubereitet worden war. Innerhalb 48 Stunden wurde das Pulpasolvin jedesmal erneuert, sobald es anfing einzutrocknen, also ungefähr alle 5 Stunden. Ich konnte auf diese Weise eine konstante Wirkung des Präparates auf die Pulpa erwarten. Nach Ablauf der angegebenen Zeit zeigte sich die Pulpa als ein zirka 4 mm langer Strang, bestehend aus stark aufgelockerten Fasern. Wir erhalten also bei fortwährender Einwirkung des Pulpa-

solvins schon nach Verlauf von 2 × 24 Stunden dasselbe Resultat wie bei Versuch II und III nach 5 × 24 Stunden.

Fassen wir die Ergebnisse der Pulpasolvinversuche im Reagensglas zusammen, so stellen wir folgendes fest:

1. Eine restlose Verdauung der Pulpa durch Pulpasolvin tritt nicht ein.
2. Temperaturerhöhung begünstigt die Wirkung des Pulpasolvins.
3. Die zähflüssige Konsistenz zeigt die besten Resultate.
4. Eine Verzögerung der Wirkung durch Arsen konnte makroskopisch nicht beobachtet werden.
5. Im Reagensglas trocknet das Pulpasolvin nach einigen Stunden ein.

Beim Vergleich der Wirkungen des Neoantiformins und Pulpasolvins im Reagensglas zeigt das Neoantiformin eine rasche, vollkommene Wirkung, die am ehestens den Anforderungen, die an pulpaauflösende Mittel gestellt werden, entspricht. Das Pulpasolvin erreicht diese Wirksamkeit in keinem Maße, selbst nicht, wenn es einigemal erneuert wird. Beide Mittel werden durch Temperaturerhöhung günstig beeinflußt.

Die Pulpasolvineinlagen am Patienten

Bei der Auswahl der Fälle achtete ich hauptsächlich darauf, daß die Pulpen der mit Pulpasolvin zu behandelnden Zähne intakt waren, auf keinen Fall größere Veränderungen zeigten. So konnte ich die Wirkung des Pulpasolvins feststellen, ohne befürchten zu müssen, daß sie durch andere pathologische Momente beeinflußt worden wäre. Bei meinen Patienten, deren Alter mit wenigen angeführten Ausnahmen zwischen 18 und 25 Jahren variierte, erforderten hauptsächlich orthodontische Maßnahmen, in seltenen Fällen die Anfertigung einer Prothese die Extraktion eines Zahnes. Auch bei diesen Untersuchungen kamen, um eindeutige Resultate zu bekommen, nur einwurzelige Zähne zur Behandlung. Mein Vorgehen war folgendes:

Nachdem die Pulpa entweder unter Lokalanästhesie oder nach einer Arseneinlage unter Kofferdam exstirpiert worden war, stillte ich die unter Umständen eingetretene Blutung mit H_2O_2, sterilen Wattenadeln und Papierspitzen. Hierauf wurde bei schwer zugänglichem Wurzelkanal der Wurzelkanaleingang mit groben Kerr Broaches erweitert, auf keinen Fall aber der Wurzelkanal selbst, damit nicht später bei der histologischen Untersuchung durch diese mechanische Reinigung ein falsches Bild vorgetäuscht würde.

Eine gewisse Schwierigkeit bestand nun im Einbringen des in zähflüssiger Konsistenz zubereiteten Pulpasolvins. Mit Rattenschwanzfeilen oder ähnlichen Instrumenten, wie *Back* es vorschlägt, ist ein Hinaufbringen des Medikamentes bis zum Foramen apicale eine Unmöglichkeit, und überdies bleibt die Paste an den Instrumenten haften. Daß bei solchem Vorgehen auf keine allseitige Verdauung, hauptsächlich gegen die Wurzelspitze hin, gerechnet werden kann, ist ohne weiteres ersichtlich. Auch das Einbringen auf Wattenadeln, wie ich es in zwei Fällen ausführte (Fall 1 und 2), ist in dieser Hinsicht nicht befriedigend.

Fig. 1.
Rotierender Pastenstopfer
nach *Maillefer*.

Infolgedessen verwandte ich nur noch die in nebenstehender Fig. 1 für Hand- und Winkelstück abgebildeten „rotierenden Pastenstopfer" (Fall 3 bis 12). Ihre korkzieherartige Beschaffenheit garantiert uns ein Hinaufbringen des Medikamentes bis zum Foramen apicale bzw. bis zur Abrißstelle, indem durch die rotierenden Bewegungen die Paste der Kanalwand entlang nach oben geschoben wird. Ein Hinauspressen der Paste über das Foramen apicale hinaus ist bei normalen Gewebsverhältnissen in der Gegend der Wurzelspitze nicht möglich, da durch das Vorwärtsschieben kein Druck ausgeübt wird.

Jede Einlage wurde mit Steinzement verschlossen. Die Entfernung geschah durch Ausspritzen mit physiologischer Kochsalzlösung. Hier sei erwähnt, daß ich am Patienten nie ein Eintrocknen des Medikamentes beobachtete, was meines Erachtens auf den luftdichten Verschluß und das Vorhandensein von Gewebsflüssigkeit zurückzuführen ist.

Wurde die Einlage wiederholt, so wurde in gleicher Weise vorgegangen, indem nach dem Ausspülen mit physiologischer Kochsalzlösung und Austrocknen des Wurzelkanals mit sterilen Wattenadeln die frisch bereitete Paste eingebracht und wiederum mit Steinzement verschlossen wurde. Selbstverständlich hat dies stets unter Kofferdam zu geschehen, um den Wurzelkanal nach Möglichkeit steril zu erhalten.

Jeweils vor der Extraktion achtete ich insbesondere darauf, das Pulpasolvin möglichst vollständig durch Ausspritzen zu entfernen. Bei einer nachfolgenden Wurzelfüllung ist es natürlich von Wichtigkeit, daß nicht restierende Mengen des Medikamentes im Wurzelkanal verbleiben, ihre verdauende Wirkung weiterhin entfalten und ein wandständiges Einbringen des Wurzelfüllungsmaterials verhindern.

Zur histologischen Untersuchung wurde der extrahierte Zahn sofort zur Fixation in 10% Formalin eingelegt, entkalkt und die Gefrierschnitte mit Hämatoxylin-Eosin gefärbt.

Bei Fall 1 bis 11 handelt es sich um gesunde Zähne, während bei Fall 12 das Pulpasolvin versuchsweise in einen gangränösen Wurzelkanal eingebracht wurde.

Fall 1 (1 Einlage 24 Stunden). $\underline{|2}$ Pulpaexstirpation nach Arseneinlage. Pulpasolvin als dickflüssige Paste auf steriler Wattenadel eingebracht. Steinzementverschluß. Nach 24 Stunden wurde die Einlage entfernt, der Kanal mit physiologischer Kochsalzlösung ausgespritzt und der extrahierte Zahn in Formalin eingelegt.

Klinische Symptome: Die Patientin bekam einige Stunden nach der Einlage leichte Periodontitis, die bis zur zweiten Sitzung angehalten hat. Keine Schwellung

Histologisches Bild. (Fig. 2, 3 und 4.)

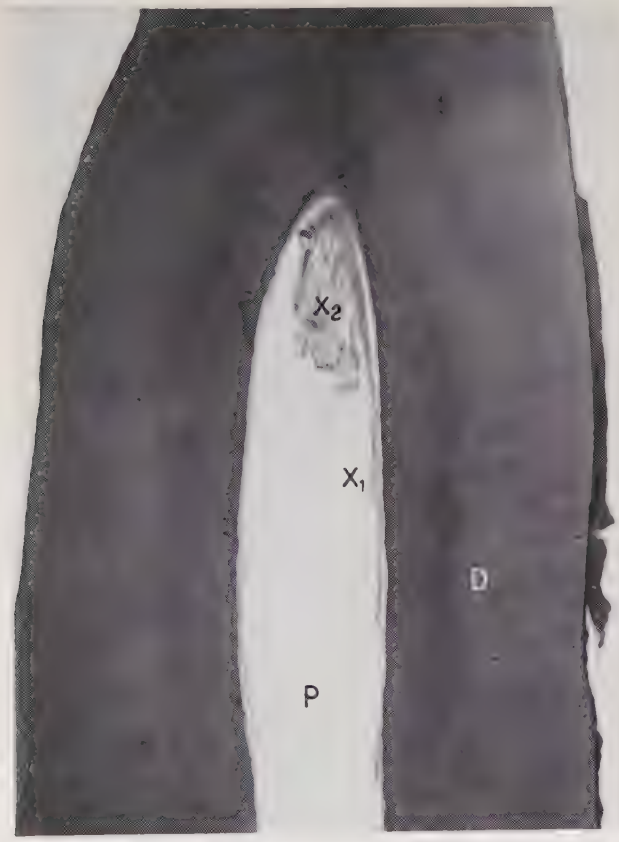

Fig. 2 (Obj. 1, Ok. 0).
P = Pulpakanal.
D = Dentin.
$\times_1$ = Pulpagewebe an Kanalwand.
$\times_2$ = Pulpagewebe im Lumen des Wurzelkanals.

Fall 2 (2 Einlagen je 24 Stunden). $\underline{5}$. Der Patientin wurde ebenfalls nach einer Arseneinlage die Pulpa exstirpiert. Auch hier Pulpasolvineinlage auf Wattenadel. Nach 24 Stunden wurde der Wurzelkanal ausgespült und eine neue Pulpasolvineinlage gemacht, ebenfalls auf Wattenadel. Verschluß mit Steinzement. Die zweite Einlage wurde ebenfalls 24 Stunden darin belassen, dann ausgespült, und der Zahn extrahiert.

Klinische Symptome: Keine, weder Periodontitis noch Schwellung.

Histologisches Bild. (Fig. 5 und 6.)

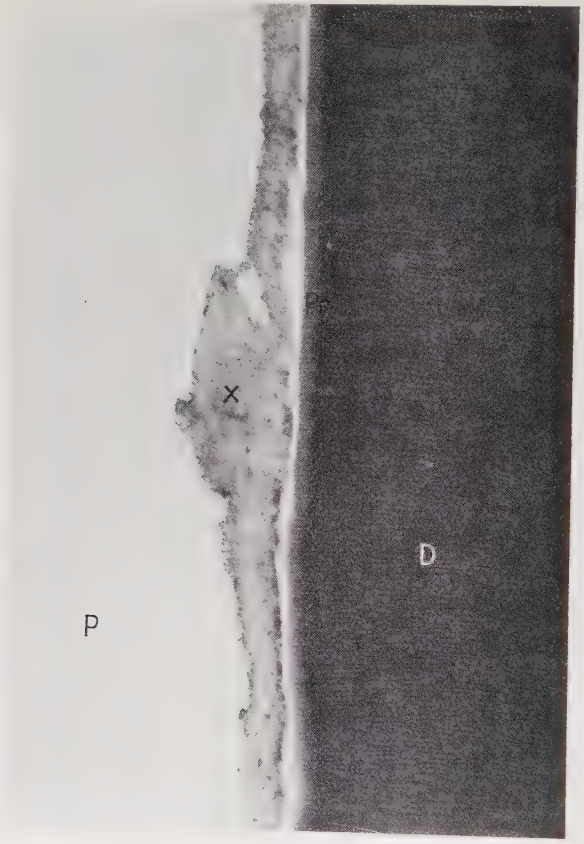

Fig. 3 (Obj. 3, Ok. 3).
Stelle $\times_1$ aus Fig. 2 vergrößert.
P = Pulpakanal.
D = Dentin.
Pr = Prädentin.
$\times$ = Restierendes Pulpagewebe längs Kanalwand.

Fall 3 (2 Einlagen je 24 Stunden). $\underline{2}|$. Exstirpation nach Arseneinlage. Pulpasolvin mit Hilfe des rotierenden Pastenstopfers eingebracht. Nach 24 Stunden Einlage erneuert. Diese nach weiteren 24 Stunden ausgespült und Zahn extrahiert.

Klinische Symptome: Schon am ersten Tage leichte Schmerzen im Periodontium, die nach der zweiten Einlage heftig wurden. Keine Schwellung.

Histologisches Bild. (Fig. 7 und 8.)

Fig. 4 (Obj. 3, Ok. 3).
Eine andere Stelle desselben Wurzelkanals.

P = Pulpakanal.
D = Dentin.
$\times$ = Verdauungsdefekt im Dentin, hervorgerufen durch das Pulpasolvin.

Fall 4 (1 Einlage 24 Stunden). $\underline{5}|$. Arseneinlage. Nach Exstirpation der Pulpa wurde Pulpasolvin in zähflüssiger Konsistenz mit dem rotierenden Pastenstopfer in den Kanal gebracht. Extraktion des Zahnes nach 24 Stunden.

Klinische Symptome: Geringe Reizerscheinungen im Periodontium.

Histologisches Bild: Das Übersichtsbild zeigt längs der Kanalwand Pulpareste. (Fig. 9.)

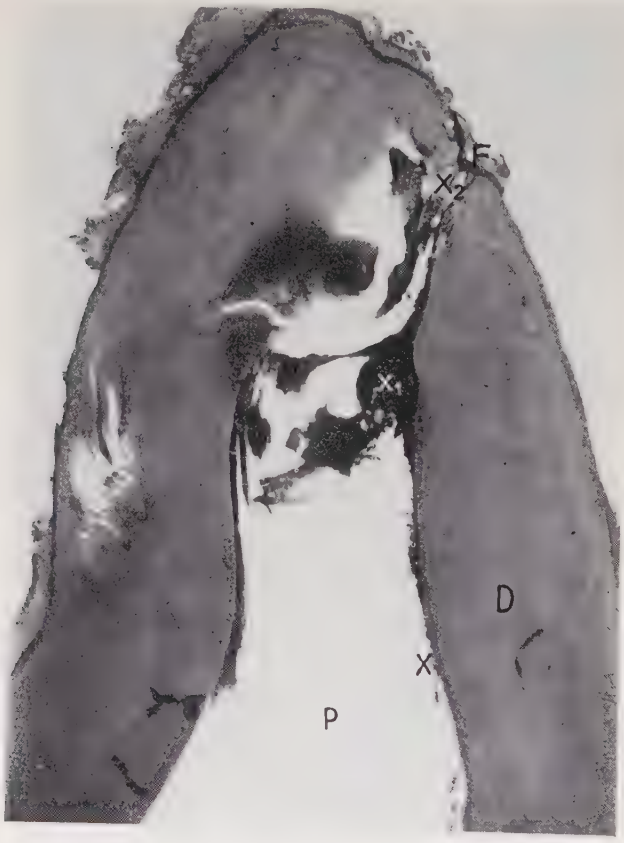

Fig. 5 (Obj. 1, Ok. 0).

P = Pulpakanal.
D = Dentin.
F = Foramen apicale.
$\times$ = Pulpagewebe an Kanalwand.
$\times_1$ = Pulpagewebe, vermischt mit Pulpasolvin.
$\times_2$ = Restierendes Pulpagewebe.

Fall 5 (1. Einlage 24 Stunden; 2. Einlage 8×24 Stunden). $\overline{5|}$. Arseneinlage. Nach Exstirpation Pulpasolvineinlage mit rotierendem Pastenstopfer. Nach 24 Stunden wurde die Einlage erneuert. Verschluß stets mit Steinzement.

Klinische Symptome: Am Abend des ersten Tages bekam die Patientin eine heftige Periodontitis, die bis zum anderen Tage nachgelassen hat. Eine Stunde nach der zweiten Einlage traten heftige periodontitische Schmerzen auf, verbunden mit starker Geschwulst am Unterkiefer. Leichte Kiefersperre. Die Patientin, die auf den folgenden Tag bestellt war, kam nicht, blieb einige Tag im Bett.

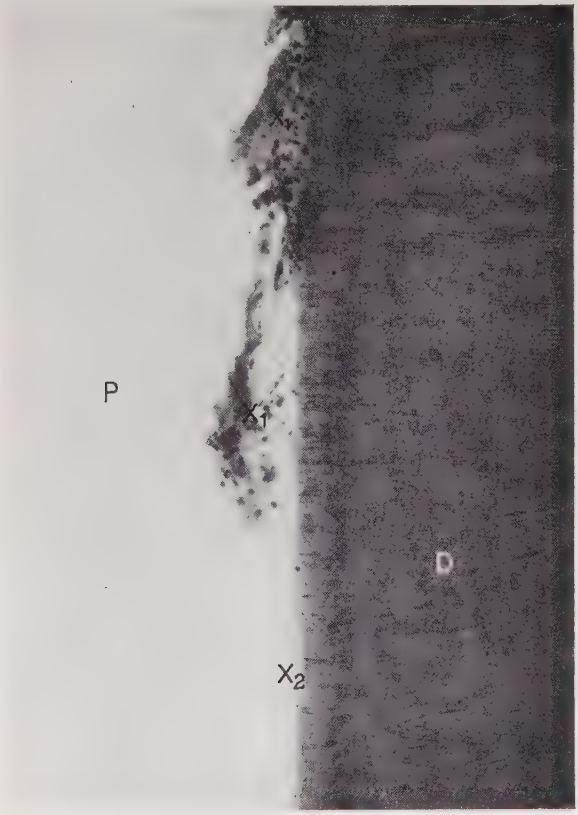

Fig. 6 (Obj. 3, Ok. 3).
Stelle × aus Fig. 5 vergrößert.

P = Pulpakanal.
D = Dentin.
$\times_1$ = Restierendes Pulpagewebe (schlechte Wirkung).
$\times_2$ = Gute Wirkung, glatte Kanalwand.

Nach 8 Tagen war der Zahn immer noch ziemlich perkussionsempfindlich, die ödematöse Schwellung noch vorhanden. Die Lymphdrüsen waren leicht geschwollen. Extraktion des Zahnes.

Histologisches Bild: Gegen das Foramen apicale zu Pulpareste im ganzen Wurzelkanal. Nur noch an ganz wenigen Stellen ist Prädentin vorhanden. Kanalwand unregelmäßig, auch verdauende Wirkung an denjenigen Stellen des Dentins, die schlecht verkalkt sind. Im übrigen ist der Kanal sauber.

Fall 6 (1 Einlage 6×24 Stunden). $\overline{5}$. Pulpaexstirpation nach Arseneinlage. Pulpasolvin mit rotierendem Pastenstopfer eingebracht. Nach 6×24 Stunden Extraktion des Zahnes.

Klinische Symptome: Am zweiten Tage bekam die Patientin eine starke Periodontitis, die bis zum 6. Tage ganz nachgelassen hat. Keine Schwellung.

Histologisches Bild. (Fig. 10.)

Fig. 7 (Obj. 1, Ok. 0).

P = Pulpakanal.
D = Dentin.
F = Foramen apicale.
Pe = Periodontium.
$\times_1$ = Pulpagewebe mit Pulpasolvin vermischt.
$\times_2$ = Zackige Kanalwand infolge ungleichmäßiger Verdauung.

Fall 7 (1 Einlage 24 Stunden). $\underline{5}|$. Pulpa unter Lokalanästhesie exstirpiert. Pulpasolvineinlage mit rotierendem Pastenstopfer. Nach 24 Stunden ausgespült und Zahn extrahiert.

Klinische Symptome: Schon nach 5 Stunden traten periodontitische Schmerzen auf, verbunden mit ödematöser Schwellung. Am darauffolgenden Tage starke Periodontitis.

Histologisches Bild: Zelltrümmer längs der Kanalwand und im Lumen, vermischt mit Pulpasolvin.

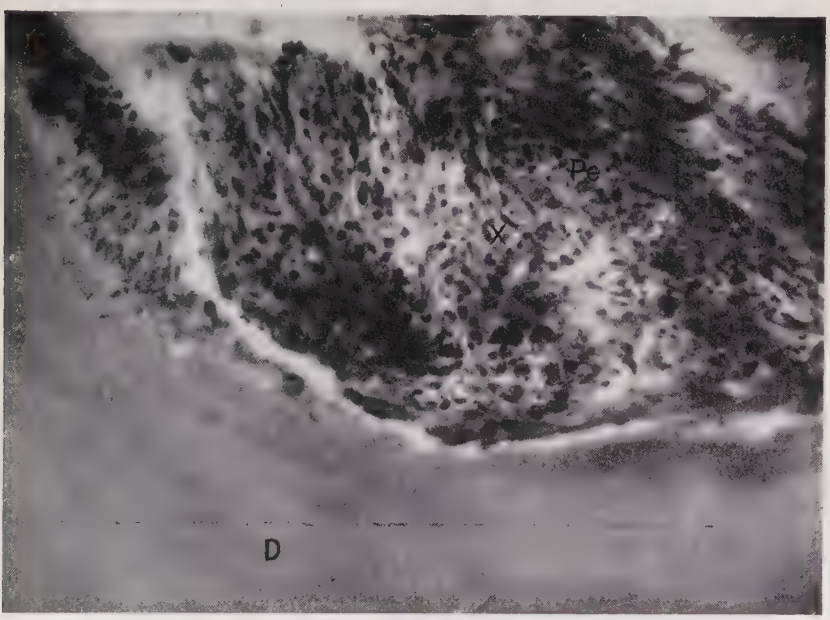

Fig. 8 (Obj. 5, Ok. 0).
Stelle *Pe* aus Fig. 7 vergrößert.

D = Dentin.
Pe = Periodontium.
× = Leukozyteninfiltration im Periodontium.

Fall 8 (1 Einlage 5 Stunden). $\overline{4}$. Exstirpation unter Lokalanästhesie. Pulpasolvin mit rotierendem Pastenstopfer eingebracht. Extraktion nach 5 Stunden.

Klinische Symptome: Nach 5 Stunden kommt Patientin mit starker Periodontitis und Schwellung.

Histologisches Bild: Das Übersichtsbild zeigt Pulpareste längs der Kanalwand und im apikalen Seitenkanal. (Fig. 11.)

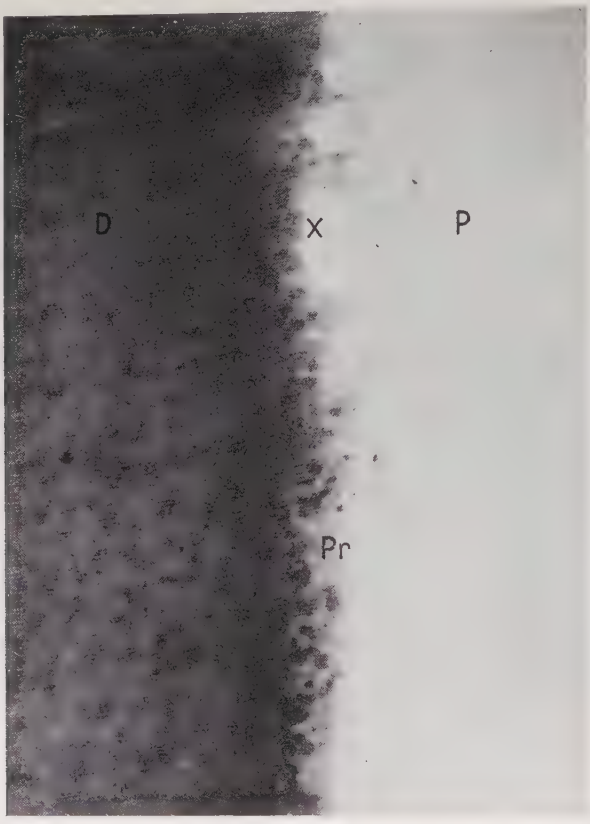

Fig. 9 (Obj. 3, Ok. 3).

P = Pulpakanal.
D = Dentin.
Pr = Prädentin.
X Prädentin, zum Teil verdaut, dadurch Entstehen einer zackigen Kanalwand.

Fall 9 (1 Einlage 5 Stunden). $\underline{5}$. Exstirpation nach Arseneinlage, hierauf Pulpasolvin eingebracht.

Klinische Symptome: Nach 5 Stunden kommt Patientin mit heftiger Periodontitis ohne Schwellung. Zahn eröffnet und zur Weiterbehandlung überwiesen.

Fall 10 (1. Einlage 24 Stunden; 2. Einlage 2×24 Stunden). $\overline{|4}$. Exstirpation unter Lokalanästhesie. Pulpasolvineinlage mit rotierendem Pastenstopfer. Nach 24 Stunden Einlage erneuert und 48 Stunden belassen.

Klinische Symptome: Am Tage der ersten Einlage Periodontitis, die bis zum folgenden Tage beinahe verschwunden war. Die zweite Einlage bewirkt starke Periodontitis, die auch auf die beiden Nachbarzähne übergreift. Keine Schwellung. Zahn eröffnet und zur Weiterbehandlung überwiesen.

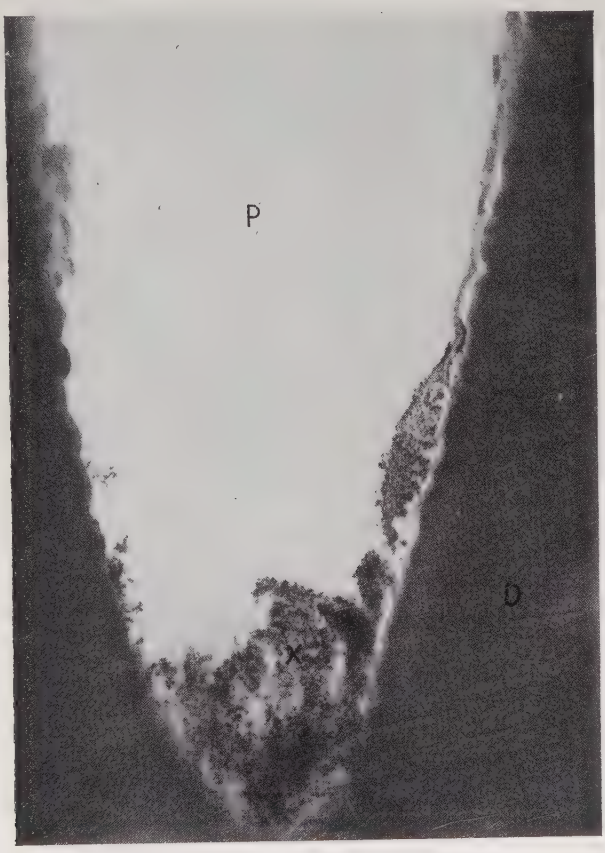

Fig. 10 (Obj. 3, Ok. 1).

P = Pulpakanal.
D = Dentin.
× = Pulpazelltrümmer.

Fall 11 (1 Einlage 24 Stunden). Patient im Alter von 41 Jahren. $\overline{5|}$. Exstirpation nach Arseneinlage. Pulpasolvin mit rotierendem Pastenstopfer eingebracht. Nach 24 Stunden Ausspülen des Pulpasolvins und Extraktion des Zahnes.

Klinische Symptome: Am Abend des ersten Tages begannen periodontitische Schmerzen, die bis zum folgenden Tage in eine heftige Periodontitis ausarteten.

Histologisches Bild: Wurzelkanal ziemlich sauber außer der apikalen Verzweigung. Die Kanalwand ist zackig durch Verdauungserscheinungen am Prädentin und Dentin. (Fig. 12 und 13.)

Fall 12 (1 Einlage 2×24 Stunden). $\underline{|3}$. Gangränöser Wurzelkanalinhalt mit physiologischer Kochsalzlösung ausgespült, getrocknet und Pulpasolvin eingebracht. Verschluß mit Zinkoxyd-Zinksulfatzement. Nach 48 Stunden ausgespritzt und Zahn extrahiert.

Klinische Symptome: Periodontitis mit starker ödematöser Schwellung.

Histologisches Bild: Zell- und Gewebstrümmer in großer Menge im Pulpakanal.

Fig. 11 (Obj. 3, Ok. 1).

P = Pulpakanal.
D = Dentin.
F = Foramen apicale.
S = Seitenkanal.
$\times$ = Restierendes Pulpagewebe.

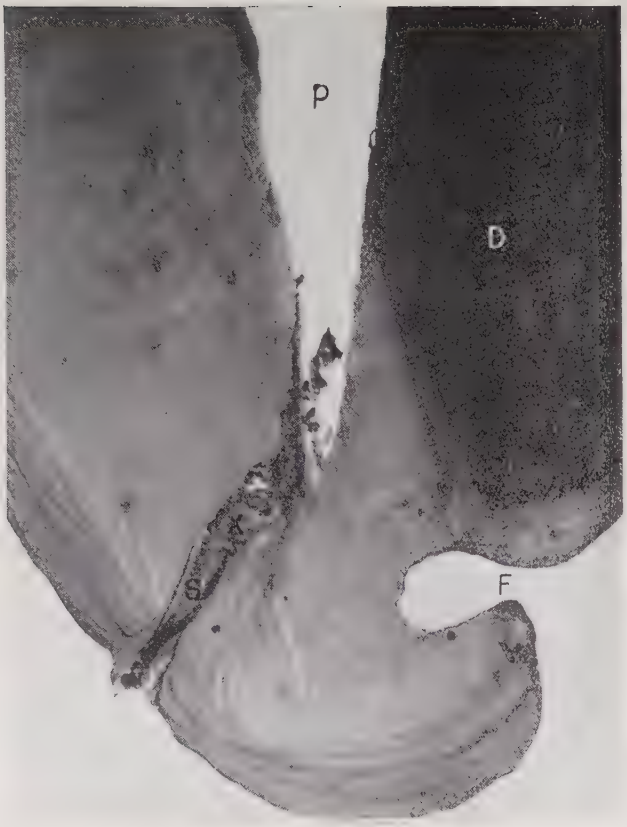

Fig. 12 (Obj. 3, Ok. 1).

P = Pulpakanal.
D = Dentin.
F = Foramen apicale.
S = Seitenkanal.
< Restierendes Pulpagewebe.

Fig. 13 (Obj. 3, Ok. 3).
Fig. 12 vergrößert.

P = Pulpakanal.
D = Dentin.
S = Seitenkanal.
X = Pulpagewebe, vermischt mit Pulpasolvin.

Das Ergebnis der Pulpasolvineinlagen am Patienten

A. Vom klinischen Standpunkte aus:

Daß von den 12 ausgeführten Behandlungen 11 eine zum Teil sehr starke Periodontitis hervorriefen, gibt klar zu erkennen, daß das Pulpasolvin auf das Periodontium einen Reiz ausübt, sei es durch einen seiner chemischen Bestandteile oder sei es durch die verdauende Wirkung, die sicherlich auch am Foramen apicale besteht und in der Apexgegend die Wurzelhaut schädigen kann. Wenn bei Fall 2 keine Periodontitis aufgetreten ist, so beruhte dies ohne Zweifel auf dem unvollkommenen Einbringen der Paste mittels Wattenadel. Um den Patienten weitere Unannehmlichkeiten zu ersparen, mußte ich bei Fall 8 und 9 die Einlage schon nach 5 Stunden entfernen.

Eine nicht geringe Rolle spielt für den Praktiker die Zeit. Zum mindesten muß bei der Behandlung mit Pulpasolvin eine Sitzung eingeschaltet werden, häufig genügt zudem, wie die histologischen Bilder zeigen, eine einzige Einlage nicht, sodaß mit 2 Sitzungen gerechnet werden muß. Dies Zeitopfer kann jedoch nur dann gebracht werden, wenn das Medikament gegenüber den andern einen sichtlichen Vorteil aufweist, abgesehen von der Infektionsmöglichkeit wiederholt gemachter Einlagen.

B. Vom histologischen Standpunkte aus:

In allen Fällen finden wir im Wurzelkanal Pulpareste, die zum Teil noch das ganze Lumen des Kanals ausfüllen, hauptsächlich gegen das Foramen apicale zu. Die Unzuverlässigkeit des Präparates gibt sich auch daran klar zu erkennen, daß das Pulpagewebe in den apikalen Verzweigungen des Wurzelkanals in keiner Weise beeinflußt wird.

Sozusagen immer zeigt sich uns ein der Kanalwand anhaftender Strang von Pulpagewebe, der natürlich eine wandständige Wurzelfüllung verunmöglicht. Dies wird ebenfalls verhindert durch die zum Teil tief ins Prädentin und sogar ins Dentin vordringende verdauende Wirkung des Präparates.

Im Mikroskop können wir auch deutlich das mit Pulpagewebe vermengte Pulpasolvin feststellen, das also trotz aller Sorgfalt nicht restlos ausgespritzt werden konnte. Daß solche Reste nach gemachter Wurzelfüllung noch weiter verdauend wirken, Prädentin und Dentin angreifen, unterliegt keinem Zweifel.

Fig. 8 zeigt uns im histologischen Bilde, daß wirklich eine Reizung des Periodontiums durch das Pulpasolvin stattfindet. Im Mikroskop erkennt man die zur Abwehr aufgetretene zellige Infiltration als Leukozytenansammlung.

Die Neoantiformineinlagen am Patienten

Zeigt uns der Reagensglasversuch, daß durch das Neoantiformin eine ganze Pulpa in längstens 6 Minuten zur Auflösung kommt, so darf man ohne weiteres erwarten, daß die Pulpareste, die nach einer Exstirpation noch im Wurzelkanal zurückbleiben, in 2 bis 3 Minuten durch das Medikament aufgelöst werden.

Die Bedingungen für die Neoantiformineinlagen waren dieselben wie für das Pulpasolvin. Die Pulpen einwurzeliger, gesunder Zähne wurden unter Lokalanästhesie oder nach Arseneinlage exstirpiert, die Blutung mit H_2O_2, sterilen Wattenadeln und Papierspitzen gestillt und der Kanaleingang, nicht aber der Kanal selbst, mit groben Kerr broaches erweitert.

Nun wurde der Wurzelkanal mit Neoantiformin überschwemmt, indem das Medikament mittels Liliputpipetten eingebracht wurde. Nach kurzer Einwirkungsdauer saugte ich das Neoantiformin mit sterilen Wattenadeln ab und erneuerte die Einlage, und dies wiederholte ich innerhalb 3 Minuten einigemal. Hierauf wurde der Wurzelkanal mit 3% H_2O_2 ausgespült und mit Wattenadeln getrocknet, der Zahn extrahiert und histologisch untersucht.

Überdies prüfte ich noch, ob eine längere Einwirkung des Neoantiformins auf das Periodontium einen Reiz ausübe. Zu diesem Zwecke machte ich im Wurzelkanal, in den ich schon vorher mit der Liliputpipette etwas Neoantiformin eingebracht hatte, eine Neoantiformineinlage auf Wattenadeln. So war ich sicher, daß das Medikament, weil es im Überschuß vorhanden war, die Möglichkeit besaß, auch auf das Periodontium einzuwirken. Verschluß auch hier mit Steinzement. Nach Entfernung der Einlage wurde verfahren wie oben angegeben.

Das Ergebnis der Neoantiformineinlagen am Patienten

A. Vom klinischen Standpunkte aus:

Bei normaler Einwirkungsdauer von 3 Minuten konnte ich bei keinem Patienten auch bei genauester Untersuchung irgendwelche Reizerscheinungen am Periodontium feststellen, selbst nicht, wenn die Einlage während 24 Stunden im Kanal verblieb.

Das Einbringen des Neoantiformins geht leicht und rasch vonstatten, und zudem erlaubt uns die prompte Wirkung des Medikamentes, den Zahn in der gleichen Sitzung weiterzubehandeln.

B. Vom histologischen Standpunkte aus:

Der Wurzelkanal ist bis zum Foramen apicale frei von Pulpagewebe, ohne daß das Medikament an der Kanalwand größere Schädigungen hervorgerufen hätte. Auch bei Fall 13, wo der Wurzelkanal durch Dentikelbildungen eine unregelmäßige Gestalt angenommen hatte, ist das Pulpagewebe aus allen Nischen und Winkeln gut herausgelöst worden.

Fall 13 (1 Einlage zirka 3 Minuten). $\overline{3|}$ Pulpaexstirpation unter Lokalanästhesie. Kanal während 3 Minuten mit Neoantiformin überschwemmt, einigemal abgesaugt und erneuert. Ausgespült mit 3% H_2O_2 und mit sterilen Wattenadeln getrocknet. Extraktion und in Formalin eingelegt.

Klinische Symptome: Keine.

Histologisches Bild. (Fig. 14.)

Fig. 14 (Obj. 1, Ok. 0).

P = Pulpakanal.
D = Dentin.
$\times_1$ = Pulpareste.
$\times_2$ = Glatte, saubere Kanalwand.
$\times_3$ = Dentikel.

Fall 14 (1 Einlage zirka 3 Minuten). $\overline{|5}$. Exstirpation nach Arseneinlage. Kanal mit Neoantiformin überschwemmt und innerhalb 3 Minuten Einlage einigemal erneuert. Ausgespült mit 3% H_2O_2 und Kanal getrocknet. Extraktion.

Klinische Symptome: Keine.

Histologisches Bild: Kanal sauber ohne irgendwelche Pulpareste. Kanalwand glatt bis auf eine Stelle gegen den Apex hin, wo schlecht verkalkte Dentinpartien aufgelöst wurden. Foramen apicale sauber.

Fall 15 (1 Einlage 24 Stunden). $\underline{1}|$. Arseneinlage. Nach Exstirpation der Pulpa Watteeinlage getränkt mit Neoantiformin. Steinzementverschluß. Nach 24 Stunden Entfernung der Einlage, Ausspülen des Kanals mit 3% H_2O_2 und Trocknen mit Wattenadeln. Extraktion.

Klinische Symptome: Keine.

Histologisches Bild. (Fig. 15.)

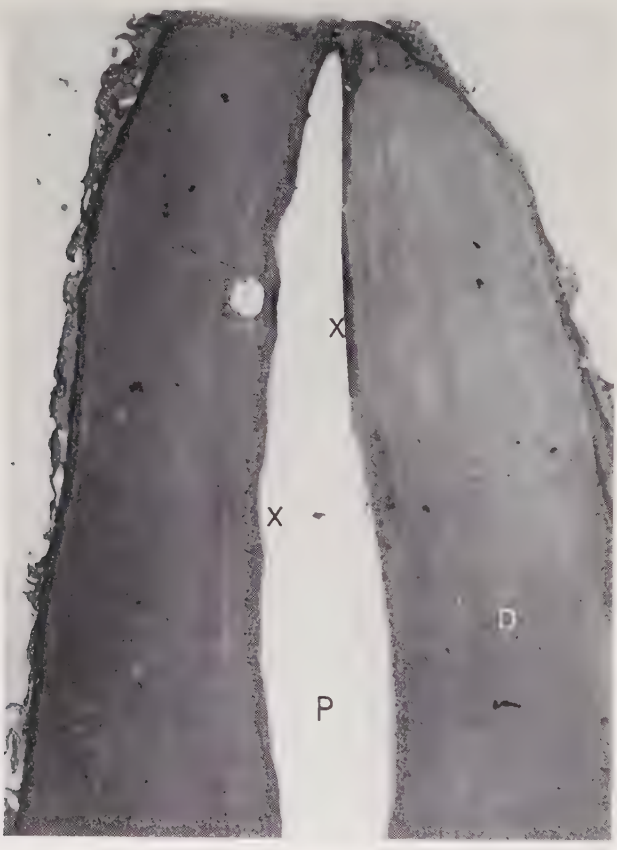

Fig. 15 (Obj. 1, Ok. 0).

P = Pulpakanal.
D = Dentin.
F = Foramen apicale.
$\times$ = Glatte Kanalwand.

Fall 16 (1 Einlage 24 Stunden). $|\underline{3}$. Exstirpation nach Arseneinlage. Neoantiformin auf Wattenadeln eingebracht. Nach 24 Stunden Kanal mit 3% H_2O_2 ausgeschwemmt und getrocknet. Extraktion.

Klinische Symptome: Keine.

Histologisches Bild: Keine Pulpareste. Kanalwand glatt, nur an 2 Stellen Prädentin unregelmäßig aufgelöst.

Fall 17 (1 Einlage 24 Stunden). $\overline{5}$. Nach Arseneinlage Exstirpation. Neoantiformineinlage auf Wattenadel. Nach 24 Stunden Einlage entfernt und Patient zur Weiterbehandlung überwiesen.

Klinische Symptome: Keine.

Fall 18 (1 Einlage 24 Stunden). $\underline{2}|$. Nachdem in den gangränösen Wurzelkanal 2 Asphalineinlagen gelegt worden waren, wurde für 24 Stunden eine Neoantiformineinlage gemacht. Dann Fall zur Weiterbehandlung überwiesen.

Klinische Symptome: Keine.

Zusammenfassung

1. Ein guter Erfolg durch Pulpasolvin konnte weder im Reagensglas noch am Patienten festgestellt werden.
2. Pulpasolvin läßt stets Pulpagewebe unverdaut im Wurzelkanal zurück und kann selbst nicht restlos ausgespült werden.
3. Pulpasolvin reizt das Periodontium.
4. Pulpasolvin ist umständlich im Gebrauch.
5. Neoantiformin zeigt eine raschere und vollständigere Wirkung als Pulpasolvin, sowohl im Reagensglas als auch am Patienten.
6. Neoantiformin übt keinen Reiz auf das Periodontium aus.
7. Neoantiformin ist leicht anzuwenden.

Curriculum vitae

Am 12. März 1906 wurde ich, Werner Sydler, als Sohn des Polizeioffiziers Emil Sydler und der Hermine geb. Bär in Basel geboren. Primarschule und Gymnasium besuchte ich in Basel. Nach Erlangung des Maturitätszeugnisses im April 1924 machte ich meine sämtlichen Studien an der Universität in Basel und bestand im Herbst 1928 die Fachprüfung als praktischer Zahnarzt.

Die vorliegende Arbeit verdankt ihre Entstehung der Veranlassung und Anleitung des Herrn Prof. Dr. O. Müller, dem ich an dieser Stelle meinen verbindlichsten Dank ausspreche.

Druck R. Spies & Co. Wien